

**ГИСТОЛОГИЧЕСКИЙ АНАЛИЗ И РЫБОВОДНЫЕ
ХАРАКТЕРИСТИКИ СТАДИЙ ЗРЕЛОСТИ
ИКРЫ СТЕРЛЯДИ (*Acipenser ruthenus*)**

КОЗИЙ А.М.

аспирант кафедры водных биоресурсов и аквакультуры

Херсонский государственный аграрный университет

г. Херсон, Украина

Динамика развития половых клеток в гонадах – продолжительный и сложный процесс, нормальный ход которого зависит от целого ряда внешних и внутренних факторов. При этом исключительно значимы возрастные особенности, условия содержания и обеспечение кормами, вследствие чего развитие половых клеток может ускоряться или замедляться, а в некоторых случаях даже останавливаться.

Многочисленные исследования в области динамики развития воспроизводительной системы объектов аквакультуры осуществлялись на базе видов, относящихся к разным систематическим группам, что позволило обнаружить ряд отличий, связанных с видовой спецификой [6, 7]. Таким образом, несмотря на общность научных подходов в этой области, шкала зрелости яичников, под влиянием видовой специфичности лишена своей универсальности, что на практике затрудняет или делает невозможным ее использование. В связи с динамикой развития половых желез, наибольшую заинтересованность, с нашей точки зрения, представляет информация, которую предлагает А.А. Иванов, где стадии зрелости яичников объединяются с гистологией, которая характеризует фактическое отображение процесса [2]. Согласно данным, которые приводит автор, для *Cyprinidae* и *Percidae* существуют стадии зрелости, предложенные С.И. Кулаевым и В.А. Мейеном, для осетровых – шкала А.Я. Недошивина, А.В. Лукина, Л.Л. Молчановой. Каждая из этих шкал представляет исключительный научный интерес, имеет

очевидное практическое значение, но диапазон их использования ограниченный, возможный к применению только для данных групп рыб. Не беря под сомнение достоинство этих шкал, О.Ф. Саун и Н.А. Буцкая разработали универсальную шкалу для абсолютного большинства промысловых видов рыб [5]. Предложенная оптимизированная и адаптированная шкала позволяет определять стадии зрелости яичников по внешнему виду и гистологическому строению [3, 4].

С целью получения достоверных данных, исследования были проведены в условиях замкнутого водоснабжения рыбоводного предприятия «Оазис-Бисан», с учётом достаточности кормовой базы и оптимума показателей гидроцикла. Гистологические исследования образцов гонад были проведены на базе лаборатории гистологии, цитологии и эмбриологии Черноморского национального университет имени Петра Могила. В процессе выполнения опыта соблюдены основные биоэтические положения Конвенции Совета Европы о правах человека и биомедицине (от 04.04.1997 г.). Камеральную обработку гистологических проб гонад осуществляли при помощи разработанного специального оборудования и комбинированной заливки тканей гидробионтов [3].

Показано, что независимо от скорости созревания гонад, воспроизводительная система демонстрирует последовательность определённых стадий и специфику последовательно сменяющих друг друга цитологических процессов [8]. Так, в самом начале процесса, половые клетки самок могут быть представлены овогониями, или молодыми (ювенильными) овоцитами. Овогонии развиваются и делятся, что ведет к увеличению их количества. Этот период в развитии половых клеток свойствен неполовозрелым (ювенальным) молодым особям и получил название периода деления овогоний (рис. 1).

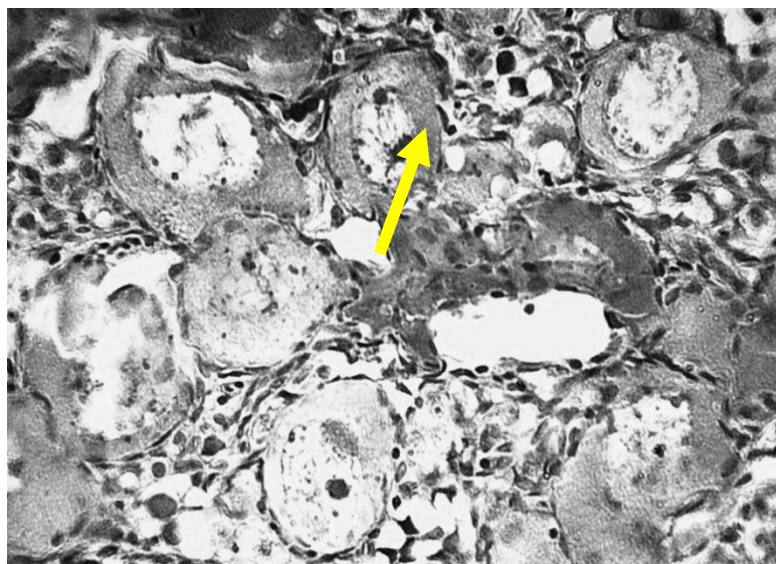


Рис. 1. Яичник пятилетней особи стерляди (*Acipenser ruthenus*). Период деления овогоний (I стадия зрелости). Гематоксилин Бёмера, фукселин Харта в модификации. 200^x

Овогонии – самые мелкие клетки с круглым светлым ядром, на фоне которого отчётливо выделяется ядрышко, окружены тонким слоем цитоплазмы (овоплазмы). Это так называемые «резервные» клетки, которые не участвуют в данном нересте. Ювенильные овоциты, у которых оболочка из фолликулярного эпителия ещё не сформировалась, сравнительно невелики.

Впоследствии часть овогоний прекращает делиться, в их ядре проходит период перестроек (так называемый сенаптенный путь) и начинает увеличиваться в размерах. В молодых овоцитах происходит увеличение количества овоплазмы – эту стадию развития (II стадию зрелости) называют периодом протоплазматического роста (рис. 2).

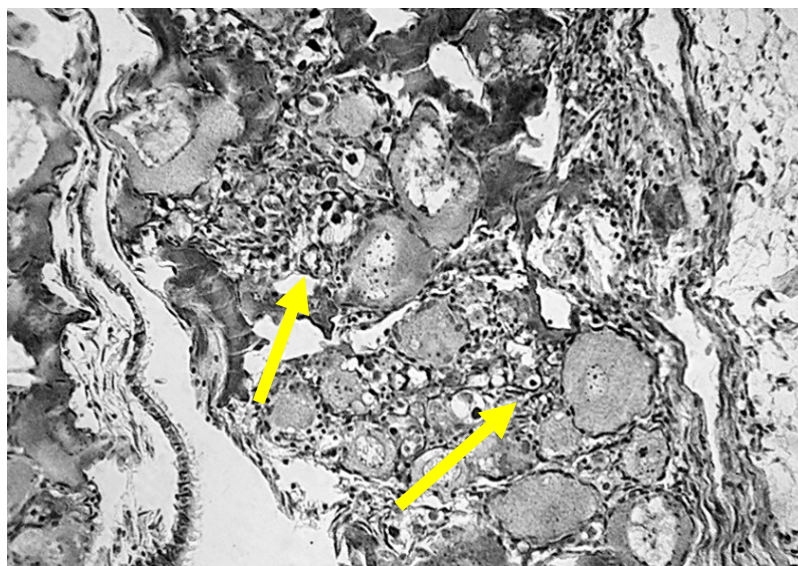


Рис. 2. Яичник пятилетней особи стерляди (*Acipenser ruthenus*). Период протоплазматического роста (III стадия зрелости). Гематоксилин Бёмера, фукселин Харта в модификации. 120^x

Микрофотография показывает, молодые овоциты составляют основную массу половых клеток. На гистологических препаратах отчётливо заметно, что значительное количество овоцитов проходит конечные фазы этого периода: они имеют относительно большие размеры за счёт увеличения ядра и объёма овоплазмы.

На III стадии развития половые железы хорошо развиты. Яичники заполняют половину объёма брюшной полости и содержат овоциты, видимые невооруженным глазом. Овоциты увеличивают свои размеры за счет увеличения объёма протоплазмы в результате накопления трофических компонентов, представленных зернами (гранулами) желтка и каплями жира. Этот период развития овоцитов имеет название периода трофоплазматического, или большого роста (рис. 3).

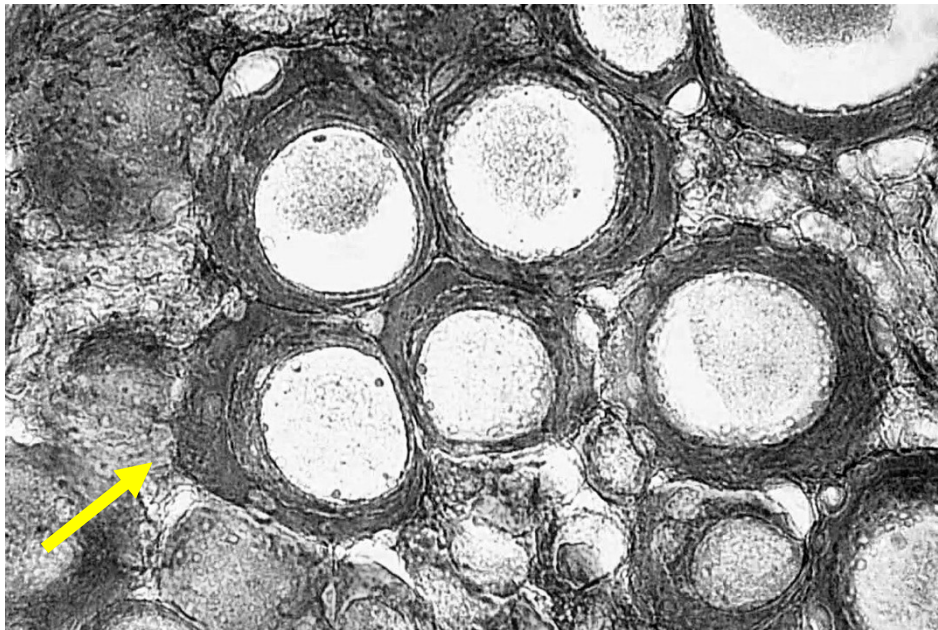


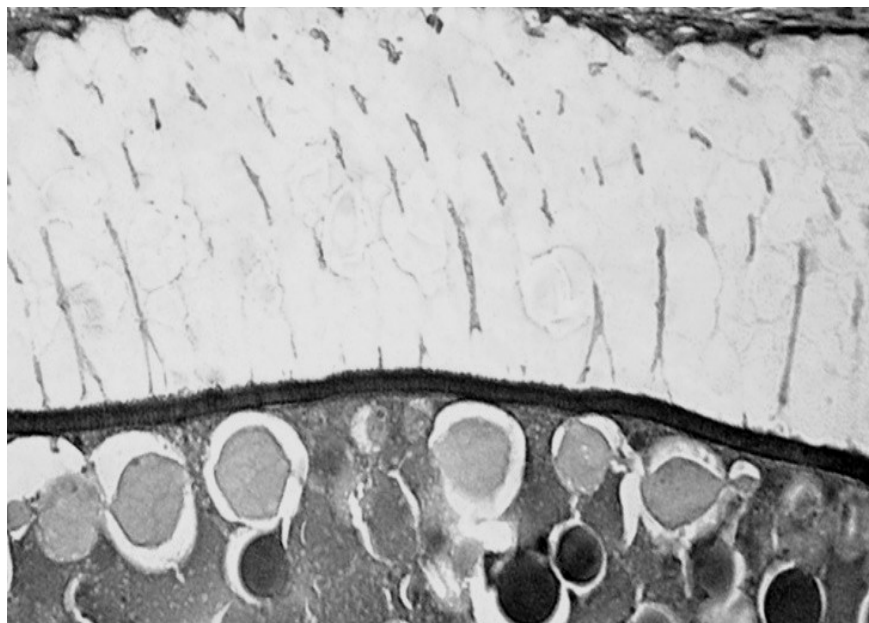
Рис. 3. Яичник пятилетней особи стерляди (*Acipenser ruthenus*). Период трофоплазматического роста (III стадия зрелости). Гематоксилин Гейденгайна. 100^x

Завершение периода роста характеризуется тем, что овоциты достигают размеров, многократно превышающих начальные размеры овогоний. В цитоплазме овоцитов, вступивших в стадию большого роста, начинают накапливаться жир и желток, при этом мутнеют и теряют прозрачность. Эти процессы идут параллельно: жир накапливается в околоядерной зоне, а желток – в периферической зоне цитоплазмы.

Характерным признаком овоцитов стадии трофоплазматического роста является движение навстречу друг другу накапливающихся в цитоплазме жира и желтка; клетки растут, в то время как фолликулярный эпителий остается однослойным. У стерляди, благодаря аккумуляции в верхнем слое цитоплазмы мелких гранул буровато-чёрного пигмента, овоциты приобретают характерную для них темную окраску.

Процесс образования оболочки овоцита сложен: сначала на поверхности овоцита образуются микроворсинки, у основы которых формируется тонкий

слой гомогенного бесструктурного материала, непосредственно контактирующего с поверхностью овоцита и находящегося на некотором расстоянии от фолликулярных клеток. По мере увеличения накопления желточных включений, в овоците формируется еще один слой, состоящий из пучков трубчатых структурных элементов (рис. 4).



**Рис.4. Оболочка овоцита пятилетней особи стерляди (*Acipenser ruthenus*). Период трофоплазматического роста (III стадия зрелости яичника). Гематоксилин Гейденгайна, фукселин Харта в модификации.
800^x**

Микроснимок показывает: он размещается между тонким гомогенным пластом и поверхностью цитоплазмы. После этого внутренний структурный слой плавно переходит в гомогенный внешний и оба слоя образуют единую оболочку. У *Acipenser ruthenus* и некоторых других видов рыб эта оболочка состоит из двух слоёв (внешнего и внутреннего).

Исходя из данных микрофотографии, оболочка пронизана многочисленными канальцами, в каких лежат ворсинки овоцита. Уже при малых увеличениях микроскопа на оболочке овоцита видна характерная

радиальная исчерченность, образованная тончайшими порами канальцев, что и лежит в основе названия – «радиально-исчерченная оболочка» (*zona radiata*). На её поверхности образуется вторичная оболочка, которая состоит из радиально расположенных столбиков (сотовый слой). Такую оболочку называют ноздреватой, или сотовой.

На IV стадии развития икринки крупные, практически полностью достигли соответствующих размеров и массы и занимают большую часть полости тела яичника. Цвет яичников у различных видов варьирует в широких границах. Обычно у осетровых он серый или практически чёрный, что связано со степенью пигментации овоцитов.

В яичниках присутствуют овоциты, которые завершили трофоплазматичный рост и готовы к овуляции при икротетании в период нереста (рис. 5).

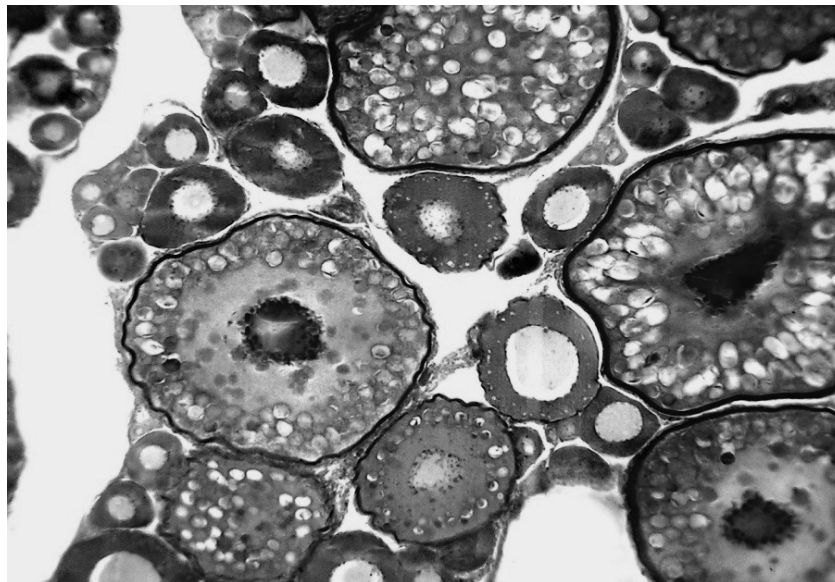


Рис. 5. Икра пятилетней особи стерляди (*Acipenser ruthenus*) в период завершения трофоплазматического роста (IV стадия зрелости яичника).

Замороженный срез, толлуидиновый синий. 40^x

В яичнике между созревающими овоцитами присутствуют также и овоциты, находящиеся на стадии протоплазматического роста (резервный фонд).

Овоциты, которые закончили трофоплазматический рост и достигли характерных размеров для икринок данного вида рыб, вступают в период созревания – период, который завершает развитие половых клеток. Характерным диагностическим признаком этого явления служит смещение ядра овоцита к микропиле. Микропиле представляет собой канал, пронизывающий *zona radiata*. Этот канал имеет форму воронкообразного углубления на поверхности оболочек, которое заканчивается коротким конечным каналцем, открывающимся в цитоплазму в середине *zona radiata*. Смещение ядра в овоците приводит к полярности размещения ядра и желтка: на одном полюсе (анимальном) – ядро и основная масса цитоплазмы, на втором (вегетативном) – желток и жир. В дальнейшем, полное или частичное слияние желтка с жиром придаёт прозрачность овоцитам.

V стадией развития завершается процесс подготовки овоцитов к оплодотворению. У овоцитов осетровых ядрышки ядра растворяются, а кариолемма приобретает складчатость на вегетативной стороне, через которую кариоплазма частично выходит в цитоплазму. В этой части овоцита образуется большая лакуна, которая заполнена материалом, не содержащим желтковых гранул. Ядро стремительно сокращается в размере, кариоплазма в значительной мере смешивается с цитоплазмой, а незначительная ее часть представлена островками, напоминающими своеобразную ажурную сетку. После завершения этого процесса оболочка ядра растворяется, начинается мейотическое деление. Процесс завершается освобождением овоцитов от фолликулярной и соединительнотканной оболочек. Фолликулы разрываются и овоциты выпадают в полость яичников или в полость тела (рис.6).

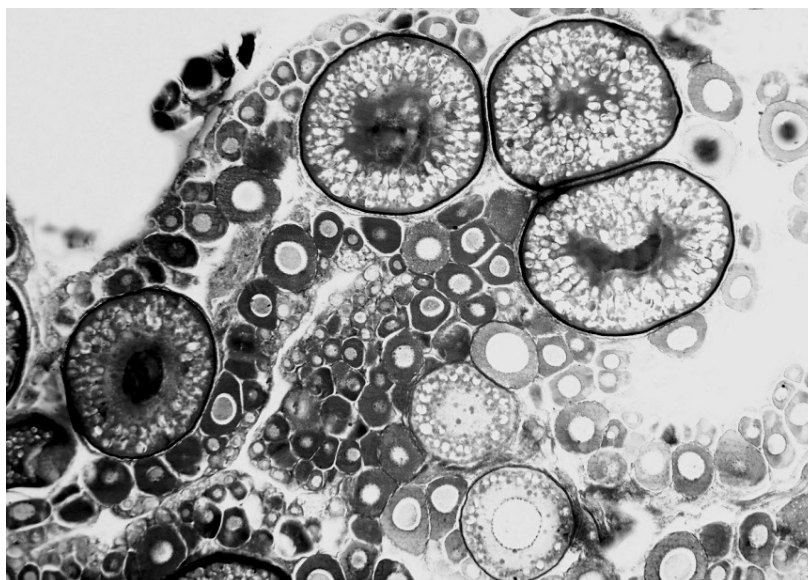


Рис.6. Яичник пятилетней особи стерляди (*Acipenser ruthenus*) (V стадия зрелости). Замороженный срез, толлуидиновый синий. 20^x

Разрыв фолликулов и их выход в полость яичников (овуляция) у одних протекает синхронно. Фолликулы, которые лопнули, остаются в яичниках, где со временем они резорбцируются.

VI стадия отображает посленерестовое состояние половых желез, половые клетки выведены в процессе нереста. В этот период яичники у стерляди имеют небольшие размеры, характеризуются дряблостью. Типичным для них является багрово-красный цвет, вызванный многочисленными кровоизлияниями, связанными с разрывами фолликулов. Опустошённые фолликулы и отдельные зрелые икринки, которые остались в яичниках невыведенными в процессе нереста – дегенерируют и резорбцируются (рис. 7).

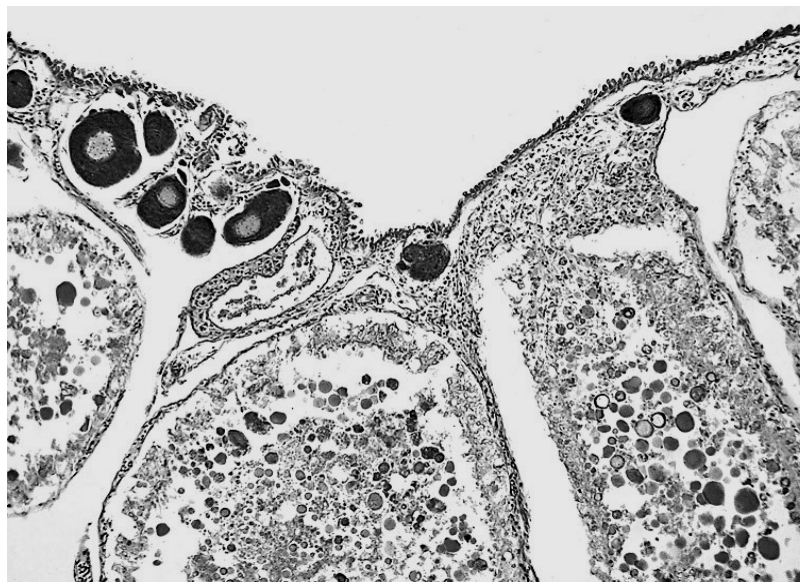


Рис. 7. Яичник пятилетней особи стерляди (*Acipenser ruthenus*) (VI стадия). Начало резорбции. Гематоксилин Бёмера, фукселин Харта в модификации. 80^x

Состав половых клеток, образующих резервный фонд, представленный структурами, которые отвечают II стадии зрелости яичников. Таким образом, очередной цикл в этом случае начинается из II стадии зрелости яичников [1].

Полученные фактические данные представляют для рыбоводов очевидную теоретическую заинтересованность и практическую значимость. Поскольку современные и перспективные технологии разведения рыб и получения пищевой икры базируются на глубоких знаниях особенностей формирования воспроизводительной системы, становится очевидным, важным аспектом информированности специалиста является изучение гистологического строения гонад рыб на фоне хода стадий зрелости половых продуктов. Окончательное и объективное гистологическое заключение открывает реальные возможности повысить управляемость получения качественной овулированной икры, искусственного воспроизведения, а также развить и усовершенствовать практику охраны редких и исчезающих видов рыб.

ИСПОЛЬЗОВАННАЯ ЛИТЕРАТУРА:

1. Баранникова И.А. Особенности регуляции функции половых желез рыб // Онтогенез, 1975. – Т.6. – №1. – С. 3-10.
2. Иванов А.А. Физиология рыб М.: Мир, 2003. – 284 с.
3. Козий М.С. Оценка современного состояния гистологической техники и пути усовершенствования изучения ихтиофауны. / [монография]. Херсон, Олди-плюс, 2009. – 310 с.
4. Козий М.С. Гистоморфологические особенности ихтиофауны юга Украины: [монография] / М.С. Козий, И.М. Шерман. – Херсон, Гринь Д.С., 2011. – 324 с.
5. Сакун О.Ф., Буцкая Н.А. Определение стадий зрелости и изучение половых циклов рыб. Мурманск, Изд. Полярн. НИИ морск. рыб. хоз-ва и океаногр., 1978. – 47 с.
6. Селюков А.Г. Овогенез и половые циклы самок пеляди озера Ендырь (бассейн Оби) // Вопросы ихтиологии, 1986. – Т. 26. – В. 2. – С. 294 – 302.
7. Сильянова З.С. Овогенез и стадии зрелости рыб семейства Nototenidae // Вопросы ихтиологии, 1981. – Т.21. – В.4. – С. 682 – 694.
8. Callard G.V. Autocrine and paracrine role of steroids during spermatogenesis: Studies in *Squalus acanthias* and *Necturus maculosus* // J. Exp. Zool., 2012. – V. 261. – P. 132-142.